

## PRESENTACIÓN DE CASO

# Síndrome de TAR y estado de heterocigosis para anemia falciforme

Pilar Garavito<sup>1</sup>, Carlos Silvera Redondo<sup>2</sup>, C.M. Fernández Ponce<sup>3</sup>

### Resumen

*Presentación de un paciente con el cuadro clínico del síndrome de TAR, quien presenta además un estado de heterocigosis para anemia falciforme.*

*El síndrome de TAR, descrito por primera vez en 1959 por Shaw y Oliver, es un trastorno genético no común que ocurre con una prevalencia aproximada de 1: 500.000 a 1: 1.000.000 de nacidos vivos. En 1969 Hall y col. delinearon los criterios diagnósticos de este síndrome que incluyen ausencia bilateral del radio con presencia de ambos pulgares y trombocitopenia. Otras anomalías descritas en menor frecuencia son: Alteraciones óseas del húmero y cúbito, en los casos severos, focomelia, malformaciones de expresión variable en extremidades inferiores, malformaciones cardíacas e intolerancia a la leche de vaca (1, 2).*

*Los hallazgos encontrados en este caso se comparan con los de la literatura y se discute su posible etiología, además de resaltar la importancia de realizar un diagnóstico y tratamiento precoz y preciso especialmente de la trombocitopenia.*

**Palabras clave:** Malformaciones congénitas, aplasia, hipoplasia, trombocitopenia, anemia falciforme.

### Abstract

*This paper shows a patient with clinical features of the TAR syndrome, who presents heterozygosis state for sickle cell anemia.*

*The TAR syndrome was described by Shaw and Oliver in 1959, it is a rare genetic disease, occurring with an approximate prevalence of 1 case in 500.000 to 1 million births. Hall et al. described the current diagnostic criteria for TAR syndrome in 1969. These include bilateral absence of the radii in the presence of both thumbs and trombocytopenia. Other anomalies described included ulnar or humeral defects and the most severe cases phocomelia, lower limb involvement is variable, cardiac anomalies and cow's milk intolerance (1,2)*

*In this paper, we compare the findings of the literature review, discuss the ethiology and the importance of a diagnostic and treatment specially for trombocytopenia*

**Key words:** Congenital malformations, aplasia, hypoplasia, trombocytopenia, sickle cell anemia.

Fecha de aceptación: Mayo de 2004

<sup>1</sup> Médico, Magíster en Genética. Docente del Departamento de Medicina, Grupo de Investigación en Genética y Medicina Molecular, Universidad del Norte. pgaravit@uninorte.edu.co

<sup>2</sup> Médico, Especialista en Genética Médica, Ph.D. en Inmunología y Genética Molecular. Docente del Departamento de Ciencias Básicas Médicas, Coordinador del grupo de Investigación en Genética y Medicina Molecular, Universidad del Norte. csilvera@uninorte.edu.co

<sup>3</sup> Médico, Grupo de Investigación en Genética y Medicina Molecular, Universidad del Norte.

## CASO ÍNDICE

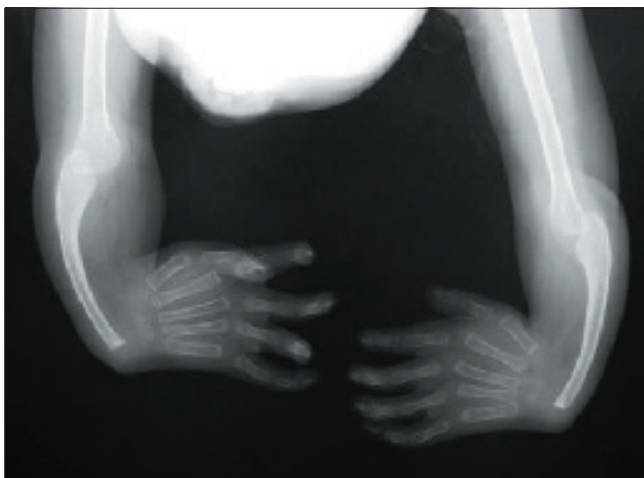
Paciente de 20 meses de edad, de sexo masculino, procedente de La Guajira, de raza mestiza, producto del segundo embarazo de padres sanos, sin antecedentes de consanguinidad o endogamia. No ingesta de drogas teratogénicas o exposición a sustancias mutagénicas durante el embarazo. El parto fue por cesárea, por distocia dinámica. Neonatalmente se reportó: Peso de 2.600 gr, talla: 51cm, PC: 37cm, DICE: 7cm, DICI: 2.4 cm y un moderado tinte icterico generalizado. A la evaluación clínica por el servicio de genética, se evidenciaron como hallazgos positivos en cráneo: macrobraquicefalia, orejas con leve rotación posterior, hipertelorismo ocular, hemangioma interciliar y micrognatia. A nivel de extremidades se evidenció en miembros superiores mesomelia (figura 1), artrogriposis en articulaciones radiocarpianas y metacarpofalángicas, camptodactilia de todos los dedos de las manos y sobreposición del segundo al cuarto dedo sobre el primero; en pies: pie equino varu derecho. A nivel cardiopulmonar y gastrointestinal no se encontraron alteraciones.

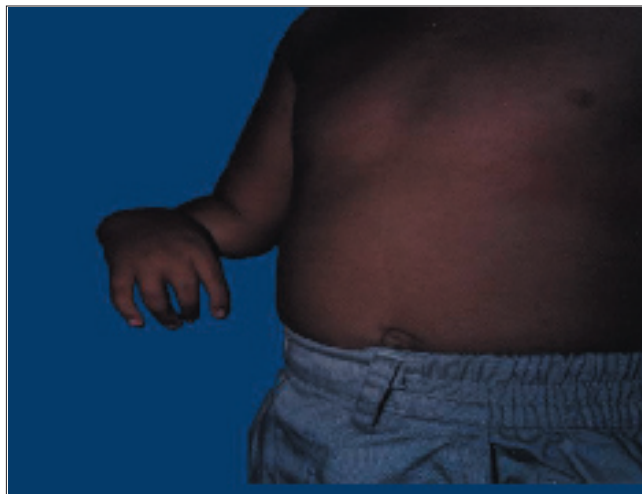

Figura 1

Los estudios paraclínicos realizados reportaron:

- **Cuadro hemático:** Trombocitopenia de  $132000\text{cel}/\text{mm}^3$ , GR  $3.9 \times 10^6\text{cel}/\text{mm}^3$ , Hb 10.3 gr/dL, Hto 30%, leucocitos  $6.800\text{cel}/\text{mm}^3$ , falciformía (+).
- **Electroforesis de hemoglobina:** Muestra Hb A1 59.4%, Hb A2 3.0%, Hb S 37.6%.
- **Rx de huesos largos comparativos:** Muestra ausencia de radio bilateral (figura 2).
- **Estudio cromosómico:** Cariotipo 46XY, 22q, lo cual es compatible con la presencia de cromosoma de Philadelphia (Ph).
- **Ecografía abdominopélvica:** Normal.



**Figura 2**

Todos estos signos llevaron al diagnóstico de síndrome de TAR y estado de heterocigosis para anemia falciforme. El estado clínico actual del paciente es estable y no se han presentado otros individuos dentro del núcleo familiar con signos similares al de nuestro caso índice.

## DISCUSIÓN

El síndrome de TAR es una patología no común cuya etiología y modo de herencia aún permanecen en discusión; se sugiere una herencia autosómica recesiva, pero la baja frecuencia de consanguinidad y el riesgo de recurrencia del 20%, el cual es más bajo del que se espera para una condición autosómica recesiva, sugieren que esta posibilidad de recurrencia puede ser el resultado de un mosaicismo germinal, por lo cual una mutación dominante no puede ser excluida (1). Otros trabajos realizados, como el de Boelskov y col. (3) y algunos casos reportados por Hall y col. (4) y otros grupos de investigadores, muestran parientes de pacientes afectados con síndrome de TAR que presentan algunos signos, sin cumplir con los criterios descritos para este trastorno. Esto nos sugiere que el síndrome de TAR podría ser una condición autosómica dominante con penetrancia variable(4, 5). Nuestro paciente es el primer caso de la pareja, no existen antecedentes familiares positivos, ni consanguinidad o endogamia en el núcleo familiar, por lo que podemos suponer que se trata de un caso de novo. El estado de heterocigosis para anemia falciforme asociado que presenta nuestro paciente pensamos que podría considerarse un hallazgo ocasional debido a la alta incidencia en nuestra población de personas portadoras de dicha mutación. Esta alta frecuencia podría explicarse por el mestizaje con individuos provenientes del continente africano.

Hall y col. (4) en 1969 describieron los criterios diagnósticos de este síndrome, incluyendo ausencia bilateral del radio en presencia de ambos pulgares y trombocitopenia. La ausencia bilateral del radio puede estar acompañada de anomalías humerales o cubitales, y en los casos severos puede presentarse focomelia. Las malformaciones en extremidades inferiores presentan expresión variable (dislocación

patelar, anquilosis de rodilla, ausencia de tibia y peroné, torsión tibial, focomelia, pie equino varu) (1, 2).

La trombocitopenia en la mayoría de los casos es extremadamente profunda al nacimiento y en los primeros 4 meses de vida, con conteo de plaquetas de aproximadamente  $10 \times 10^9 / L$  (6); en algunos pacientes puede presentarse de manera transitoria asociada a infecciones o procedimientos quirúrgicos; es causa de complicaciones importantes, como son hemorragia de vías digestivas y hemorragia intracerebral. Posteriormente, el conteo de plaquetas tiende a elevarse hasta alcanzar en la edad adulta niveles cercanos a los normales (1).

La incidencia de intolerancia a la leche de vaca es del 62%, por lo cual se convierte en la causa de la diarrea persistente en estos niños, la cual, a su vez, puede originar episodios de trombocitopenia. En algunos casos se han presentado reacciones de tipo leucemoide asociadas a dichos episodios. Por otra parte, entre el 22-33% de estos niños presentan malformaciones cardíacas congénitas, como son tetralogía de Fallot y defecto del septum auricular o ventricular. Se reporta eosinofilia en el 53% de los casos (8). Ocasionalmente estos pacientes pueden presentar anomalías en el sistema genitourinario, como son duplicación de uréteres y dilatación de la pelvis renal (1).

Por las características de este síndrome antes mencionadas, podemos deducir que los pacientes afectados presentan una evolución benigna, con un riesgo de muerte elevado sólo durante el primer año de vida.

La patofisiología de este síndrome es, al igual que su etiología, muy pobremente entendida. Se han realizado estudios de genes candidatos, entre ellos el gen *HOX*, el cual es importante durante los procesos de embriogénesis y diferenciación celular, incluyendo el linaje hematopoyético. Los genes *HOXA11* y *HOXA10* se relacionan con el desarrollo radio-ulnar y la diferenciación de megacariocitos durante la embriogénesis, pero en pacientes con síndrome de TAR no hay evidencia de mutaciones en la secuencia de nucleótidos, ni en la expresión de estos genes (6).

Las investigaciones guiadas hacia el estudio de la trombocitopenia en estos pacientes sugieren un defecto en la producción o diferenciación de plaquetas. Según los trabajos realizados por Letestu R y col. (6) en pacientes con síndrome de TAR, se piensa que la dismegacariocitopoyesis es consecuencia de un defecto celular intrínseco relacionado con anomalías en una proteína que regula la diferenciación tardía de los megacariocitos (6). Estos estudios, al igual que los realizados por Ballmaier y col. (8), muestran también una disminución significativa de la respuesta de las plaquetas a la trombopoyetina, lo cual sugiere que este defecto podría estar relacionado a una anomalía de la señal de transducción a nivel de los receptores de trombopoyetina en megacariocitos y plaquetas. En relación con la presencia de unidades formadoras de megacariocitos (CFU-Mega) en la médula ósea de pacientes con TAR, algunos investigadores no encuentran crecimiento de colonias de megacariocitos, mientras otros, como Alarcón y col. (9), reportan una morfología anormal de estas colonias, caracterizada por células de tamaño disminuido y un número de células por colonia superior a lo normal. Respecto a la funcionalidad de las plaquetas, se han reportado

algunos casos de anomalías en la morfología y función plaquetaria, pero en la mayoría de pacientes las plaquetas son totalmente normales. Por los hallazgos anteriormente mencionados, las investigaciones más recientes se han enfocado en el estudio de la trombopoyetina; este factor hematopoyético, purificado y clonado en 1994, es considerado el regulador más importante de la megacariocitopoyesis y la trombocitopoyesis. El receptor de la trombopoyetina es el producto del proto-oncogen c-mpl, es expresado en la línea megacariocítica desde las células progenitoras hasta las plaquetas y ha sido incluido en la superfamilia de los receptores para citoquinas que comparten vías comunes de transducción de señales. En los pacientes afectados con síndrome de TAR no se han encontrado mutaciones al secuenciar el gen c-mpl, ni alteraciones en la expresión del mismo, el número de receptores de trombopoyetina (c-mpl) expresados en las plaquetas de estos pacientes y el peso molecular de los mismos es normal (8); por otra parte, los pacientes con síndrome de TAR presentan elevadas cantidades de trombopoyetina sérica, por lo que la causa de trombocitopenia no es un defecto en la producción de esta proteína. Sin embargo, Letestu y col. (6) hallaron en el suero de estos pacientes células del linaje megacariocítico con morfología de células blásticas, no inducibles por citoquinas durante el proceso de diferenciación; según análisis realizados por este investigador, él sugiere que el cambio normal de isotipos del receptor de la trombopoyetina en plaquetas que se debe presentar durante la diferenciación de los megacariocitos no ocurre en los pacientes con síndrome de TAR. Las dos isoformas del receptor c-mpl son idénticas en sus dominios extracelulares (de unión a la trombopoyetina), pero difieren en su dominio intracelular por la ausencia en una de ellas de sitios de unión de enzimas en las cascadas de señalización, por lo que es incapaz de traducir una señal. Si estos análisis son ciertos, el defecto en el cambio de isotipo observado durante la diferenciación de megacariocitos en este síndrome sería un hallazgo de suma importancia en el estudio y el tratamiento de la trombocitopenia (6). Por lo descrito anteriormente, pensamos que el análisis de los genes que codifican para las citoquinas que intervienen en el cambio de isotipo del receptor de la trombopoyetina en las plaquetas de estos pacientes podría ser de utilidad en el entendimiento de la fisiopatología del síndrome de TAR.

Por otra parte, los pacientes con síndrome de TAR presentan un número elevado de colonias no megacariocíticas (CFU-GM, BFU-E) estimuladas por factores de crecimiento (G-CSF, GM-CSF). Este hallazgo podría explicar los episodios de leucocitosis y reacciones leucemoides en algunos casos (8).

Respecto al diagnóstico de este síndrome, es importante realizar un diagnóstico diferencial con los siguientes síndromes: Síndrome de Holt-Oram, en el cual se presenta aplasia radial asociada a ausencia de los pulgares, anemia de Fanconi, cuyas anomalías asociadas incluyen trombocitopenia e hipoplasia o aplasia del radio con igual alteración de los pulgares, síndrome de Roberts, que se asocia con retardo del crecimiento, anomalías endocrinas, en genitales y en miembros superiores o inferiores (1, 7).

El tratamiento de este trastorno genético se basa en medidas de apoyo y sostenimiento debido a la ya mencionada anteriormente carencia de conocimientos claros de la fisiopatología de este síndrome. Actualmente se han reportado casos de pacientes diagnosticados en el período prenatal por medio de ultrasonografía,

cordocentesis y el estudio del líquido amniótico que permiten la realización de un diagnóstico diferencial confiable y la toma de decisiones oportunas, como sería la transfusión de plaquetas por vena umbilical durante el embarazo (10).

## Referencias

1. Greenhalgh, KL, Howell, RT, Bottani, A *et al.*, Thrombocytopenia-absent radius syndrome. *J Med Genet* 2002; 39: 876-881.
2. Héron, D, Bonnard, C, Moraine, C and Toutain, A., Agenesis of cruciate ligaments and menisci causing severe knee dysplasia in TAR syndrome. *Med Genetic* 2001; 38: 27.
3. Boelskov Edelberg, S, Cohn, J, Brandt, NJ *et al.*, Congenital hypomegakaryocytic thrombocytopenia associated with bilateral absence of the radius - the TAR syndrome. *Hum Hered* 1997; 27:147-152.
4. Hall, JG, Levin, J, Kuhm, JP, Ottenheimer, EJ, van Berkum, P and McKusick, VA, Thrombocytopenia with absent radius (TAR). *Medicine*, 1969; 48: 411-439.
5. Ward, RE and Bixler, D, Parent to child transmission of the thrombocytopenia absent radius (TAR) syndrome. *Am Journal Med Genetic Suppl.* 1986; 2:207-14.
6. Letestu, R, Vitrat, N, Massé, A *et al.*, Existence of a differentiation blockage at the stage of a megakaryocyte precursor in the thrombocytopenia and absent radii (TAR) syndrome. *Blood* 2000; 95: 1633-1641.
7. Smith, DW, *Recognizable patterns of human malformation*, 3<sup>a</sup> ed. Philadelphia, WB Saunders, 1982.
8. Ballmaier, M, Shulze, H, Straul, G *et al.*, Trombopoietin in patients with congenital thrombocytopenia and absent radii: Elevated serum levels, normal receptor expression, but defective reactivity to thrombopoietin. *Blood* 1997; 90(2): 612-19.
9. Alarcon, PA, Graeve, JA, Levine, RF *et al.*, Trombocytopenia and absent radii syndrome: Defective megakaryocitopoiesis-trombocitopoiesis. *Am J Pediat Hematol Oncol* 1991; 13:77-80.
10. Weinblatt, M and Petrikovsky, B., Prenatal evaluation and in utero platelet transfusion for thrombocytopenia absent radii syndrome. *Prenatal Diagnosis* 1994; 14(9):892-6.