

PRESENTACIÓN DE CASO

Leptospirosis icterica: Síndrome de Weil's

Gustavo Aroca¹, José L. Accini², Roberto Pérez³, Eduardo Rodelo³, Hernando Dau³

Resumen

La leptospirosis es una infección sistémica aguda, que da lugar en el hombre a un espectro variable de manifestaciones clínicas, producidas por espiroquetas patogénicas del género leptospira. Es una zoonosis de distribución universal, cuyo reservorio lo constituyen animales de especies salvajes y domésticos, en especial ratas y perros. La infección en el hombre se produce como consecuencia del contacto directo con el reservorio animal o indirectamente a través de la exposición de la piel lesionada con el agua o en terrenos húmedos (aguas estancadas, arrozales, tanques) contaminados con su deyección.

En los humanos produce un cuadro caracterizado por síntomas tipo influenza (Flu-Like) de aparición aguda y ruidosa, seguido por dolor abdominal, vómitos, hemorragia subconjuntival, exantema pete- quial y/o morbiliforme y diarrea. En un 10% toma un curso dramático con ictericia, manifestaciones hemorrágicas, insuficiencia renal aguda e insuficiencia respiratoria con hemorragia alveolar difusa. Este tipo icterico severo se reconoce desde 1886 como enfermedad de Weil's, y ha determinado una tasa de mortalidad de hasta el 20%.

Se presenta el caso de un paciente masculino de 32 años con enfermedad de Weil's por la serovariedad icterohemorrhagiae, quien era previamente sano, con antecedentes de exposición a ratas y cuadro agudo de fiebre, cefalea, mialgias intensas, dolor abdominal, vómitos, ictericia, oliguria e insuficiencia renal aguda que debe ser dializado. Se hace una revisión del tema, su fisiopatología, comportamiento clínico-terapéutico, pronóstico y aspectos preventivos.

Palabras clave: Leptospirosis, ictericia, daño renal, enfermedad de Weil's.

Abstract

The leptospirosis is a sharp infection that gives place to multiple clinical manifestations in the man taken place by espiroquetas of the gender Leptospira.

It is a zoonosis of universal distribution that can infect the man in occasions. The reservorio constitutes it wild and domestic animals of species, the dog and the livestockos ovinos, bovine, swinish and equine. The infection to the man takes place accidentally when interfering in the circuit of animal leptospirosis. The infection can take place for direct contact with the animal reservorio or through the water or in humid lands (you dilute stagnated, rice fields, tanks).

In the humans cause a wide range of symptoms, they include fever it beats, severe headache, chills, mialgias, nauseas, vomits, suffusion of the conjunctive ones, abdominal pain, diarrhea or a rash if the illness non is the patient it can develop renal damage, meningitis, and breathing commitment. The cup of letalidad is low, but it is directly proportional to the increment of the age and it can arrive to 20% or more in the patients with jaundice or renal lesion with they have not been treated carefully, even with renal dialysis.

¹ Nefrólogo, Clínica de la Costa; Docente del Departamento de Medicina, Grupo de Investigación en Genética y Medicina Molecular, Universidad del Norte. garoca@uninorte.edu.co

² Jefe UCI, Hospital Universitario de Barranquilla,

³ Residentes Medicina Interna - Unicaribe.

The case of a 32 year-old patient male is reported with square of fever, abdominal pain, vomits and jaundice without personal antecedents of importance. It is revised the topic, the fisiopatology, the clinic and the current therapeutic tendency.

Key words: Leptospirosis, jaundice, renal damage, syndrome Weil's.

INTRODUCCIÓN

La leptospirosis es una enfermedad infecciosa aguda, febril, producida por varios serotipos de la *leptospira interrogans*. El cuadro clínico que provoca es muy variado, y se divide en diversos síndromes, algunos severos, los cuales no están relacionados con los serotipos.

Las espiroquetas que están agrupadas en el género leptospira son microorganismos helicoidales que miden de 4 a 20 mcm de longitud y un diámetro entre 0.10 y 0.25 mcm y en los extremos se voltean en forma de gancho. Tienen un movimiento muy activo sobre su eje (ver figura). El género está dividido en dos especies, *L. biflexa* y *L. interrogans*. La primera comprende un grupo de leptospiros saprofitas que viven en el agua y no se encuentran asociadas a infecciones de animales. La segunda comprende otros grupos que son considerados patogénicos para los animales y algunos para el hombre; en estos momentos se identifican 210 serovares que pertenecen a 23 serogrupos de acuerdo con las aglutininas compartidas; las principales son: *L. icterohaemorrhagiae*, *L. canicola*, *L. pomona*, *L. ballum*, *L. Bataviae*, *L. grippotyphosa*, *L. pyogenes*, *L. autumnalis*, *L. australis*, *L. hyos*, *L. minigeorgia*, *L. hebdomadis*.

Caso clínico

Paciente masculino de 32 años de edad, residente en Barranquilla, de ocupación llantero, soltero. Cuadro de siete días de evolución, consistente en dolor tipo cólico localizado en hipocondrio derecho, fiebre alta subjetiva, escalofríos, cefalea global intensa, mialgias incapacitantes en pantorrillas, vómitos de contenido alimentario, ictericia generalizada y coluria. Al día 6, habiendo resuelto la fiebre, presenta temblor en extremidades, oliguria y convulsión tónico-clónica generalizada. Es llevado por la familia a un hospital de la red de salud pública y luego transferido a la institución para atención de 4° nivel de complejidad. Como antecedentes se destacan secuelas de poliomielitis en la infancia, consumo ocasional de alcohol y contacto frecuente con ratas en el área laboral. Como antecedentes familiares, la madre falleció por tuberculosis pulmonar.

En la evaluación de ingreso a la Unidad de Cuidados Intensivos se encuentra paciente agudamente enfermo, con facie tóxica y signos de respuesta inflamatoria sistémica. Se destacan como hallazgos presión arterial, 130/80mmhg, frecuencia cardiaca, 100/min, frecuencia respiratoria: 30/min, T: 37.3°C, somnoliento y confuso, ictericia generalizada, deshidratado, hemorragia subconjuntival, S1:S2 taquicárdicos sin S3 o S4, ruidos respiratorios de carácter y distribución habitual; con leve distinción abdominal, defensa muscular voluntaria, hepatomegalia dolorosa de más o menos 3 centímetros por debajo del reborde costal derecho, dolor a la palpación en panto-

rrillas, temblor fino en extremidades y asterixis, sin déficit focal motor o sensorial. Se inserta catéter vesical y se demuestra oliguria más coluria.

Con base en la información anterior se hacen las siguientes presunciones diagnósticas: 1) Síndrome ictero-hemorrágico azoémico infeccioso agudo secundario a enfermedad de Weil's, 2) deshidratación grado II, 3) insuficiencia renal aguda asociado a (1) y a (2), 4) encefalopatía uremica.

Los siguientes fueron los resultados de laboratorio al ingreso y durante su estancia hospitalaria (ver cuadros).

LABORATORIO								
	Glicerina	BUN	Creatinina	Urea	Na	K	TP	TPT
Abr-16	113	8.19	242			14.5	39	
Abr-17	86	135	5.9	291	134.3	4.14	10.2	10.1
Abr-18	100	110	2.7	237	139	3.7	12.1	6.1
Abr-19	60	52.3	2.1	112	145	4.33	11.2	6.1
Abr-21	69	95.6	6.5	147.8	140.9	4	10.6	7.5
Abr-23		64	3.5	99	131.1	3.54		
Abr-25		20	1.5	50				

HEMOGRAMA								
	Leuc.	Eri.x 10	Hb	% linf	% mon	% gran	HTO	PLT x 10
Abr-16	13600	3.97	11.1	6.9	5.4	87.7	32.5	140
Abr-17	9200	3.22	9	18	8.6	73.4	25.9	173
Abr-18	11700	3.01	8.1	15.8	9.6	74.6	24	200
Abr-19	9200	2.36	6.3	19.9	6.7	73.4	18.3	293
Abr-20	11300	2.1	7.3	29.9	5.9	71.2	22	596
Abr-23	11500	2.1	6.2	30.2	6.6	64.2	19	426

Las pruebas de función hepática mostraron: elevación de transaminasas y bilirrubinas.

CPK: 420U/L. El parcial de orina reportó: proteinuria, cilindros hemáticos y hialinos.

Gases arteriales: Evidenció acidosis metabólica moderada más aumento en la brecha aniónica.

RX de tórax: Mostró ligera congestión hilar bilateral con redistribución de flujo hacia los ápices pulmonares, silueta cardiaca normal.

Ecografía abdominal: Que concluye riñones de forma y tamaño normal, relación corticomedular conservada. No se observa lesiones ocupantes de espacio a nivel intra parenquimatoso. Sistemas colectores de buen calibre. Sin signos de obstrucción. Vía biliar de calibre normal.

Con base en la información clínica-epidemiológica y los resultados de estudios paraclínicos en los que se descarta ictericia obstructiva y ponen de relieve disfunción hepatocelular sin necrosis (elevación ligera de aminotransferasas), elevación de azoados sugestiva de necrosis tubular aguda y parcial de orina orientativo de

nefritis tubulointersticial aguda, se establece el diagnóstico probable de enfermedad de Weil's complicado por insuficiencia renal aguda intrínseca. Por las manifestaciones de encefalopatía más acidemia se decide iniciar hemodiálisis. Se hace monitoreo de PVC y se ocumenta hipovolemia y se inician cristaloides, con los cuales mejora el gasto urinario, pasando a IRA no oligúrica. Al tiempo se inicia penicilina cristalina, 2 millones cada 4 horas IV, se notifica caso a salud pública y se envía suero para microhemaglutinación. Al final de la segunda semana la serología fue reportada 1/3.200 para L. icterohemorrágica. Debido a la persistente elevación de los azoados al inicio de la semana 3, se decide realizar biopsia renal, que mostró: 1) Glomerulonefritis proliferativa mesangial.

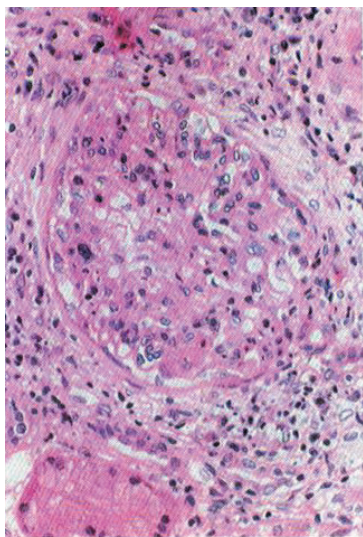


Figura 1. Glomérulo que muestra aumento de la celularidad mesangial con preservación del espacio de Bowman.

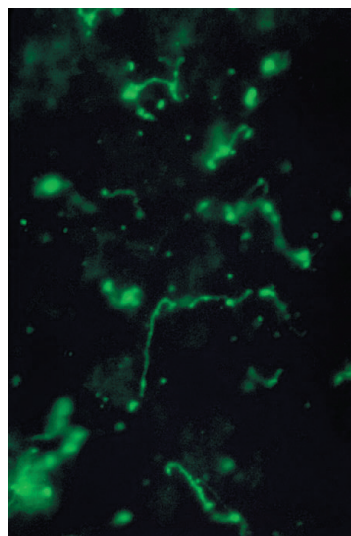


Figura 2. Inmunofluorescencia

El paciente evolucionó en forma satisfactoria, con mejoría de la ictericia y mejoría de los azoados, por lo cual se suspendieron al final de la tercera semana las sesiones de diálisis.

Descripción

La leptospirosis también se conoce con el nombre de tifus canino, enfermedad de Stuttgart, ictericia infecciosa, fiebre canicota o enfermedad de Weil's. Esta enfermedad se encuentra considerada dentro de un grupo de enfermedades bacterianas zoonóticas, con manifestaciones clínicas variables de curso agudo que se inician después de un período de incubación de 5 a 14 días, en la que se destacan síntomas ruidosos tipo influenza, y la característica aparición de inyección conjuntival, mialgias intensas que afectan a pantorrillas y muslos y limitan la marcha, dolor retroocular, fotofobia, exantema petequial en paladar, exantema morbiliforme no confluyente y dolor abdominal asociado con manifestaciones digestivas como náuseas, vómito y diarrea alta, que en ocasiones plantea diagnóstico diferencial con abdomen agudo

quirúrgico. Estos síntomas son paralelos con la fase leptospirémica y se autolimitan 7 a 10 días más tarde con el inicio de la fase inmune (segunda semana). Un 10% de los pacientes viran a un curso agresivo con aparición de hemorragia por piel y mucosas, ictericia, coluria, oliguria o anuria, fracaso renal agudo, inestabilidad hemodinámica e insuficiencia respiratoria debido a hemorragia alveolar difusa. Este grupo de pacientes con la forma severa y potencialmente mortal de leptospirosis icterica la reconocemos por enfermedad de Weil's. Un 90% presentan un comportamiento no icterico, con reaparición de la fiebre asociado con meningitis, hemólisis, miocarditis, corioretinitis, y en algunos casos insuficiencia renal aguda prerrenal, y en las experiencias de Brasil y Nicaragua, casos con hemorragia alveolar.

Agente

Esta enfermedad es transmitida por las leptospiras, que son miembros de las *Spirochaetales*. Estas pertenecen a la especie de la *Leptospira interrogans*, que se ha subdividido en serovariedades, de la cual se han identificados 210 serovares que pertenecen a unos 23 serogrupos de acuerdo con las aglutininas compartidas. En general, la virulencia no correlaciona con una serovariedad específica. Utilizando técnicas de secuenciación de DNA se presume de la existencia de 8 especies patogénicas y 5 no patógenas, sin embargo, la clasificación de Serovars continúa siendo utilizada, y dentro de éstas tenemos: *cterobaemorragiae*, *canicola*, *autumnalis*, *hebdomidis*, *australis*, *pomona*, *gryphotiphosa*, etc.

RESERVORIOS

Son considerados reservorios los animales salvajes y domésticos; es importante tener en cuenta que las serovariedades varían de acuerdo con el animal infectado: ratas (*icterohemorrhagiae*), los cerdos (*pomona*), al ganado bovino, los perros (*canicola*) y los mapaches (*autumnalis*). Otros huéspedes animales con estado de portador muy breves incluyen venados y ciervos, ardillas y zorros. Los mamíferos asintomáticos pueden portar la *L. interrogans* por meses en el túbulo contorneado proximal del riñón. Después de la excreción con la orina pueden sobrevivir por semanas o meses en el medio bajo condiciones favorables, tal como temperatura de 28-32°C y un pH neutral o ligeramente alcalino. Clima caliente, abundantes lluvias, suelo no ácido, cursos de agua natural, estancamiento de aguas de adobe y abundante biodiversidad son los medios propicios para la transmisión de la infección.

Patogenia

La leptospira penetra en el hombre a través de la piel erosionada o mucosas sanas, se difunde rápidamente y después de 48 horas se la encuentra en todos los humores y tejidos, con localización especial en riñón, hígado, corazón, meninges y músculo esquelético (fase leptospirémica de la enfermedad). La leptospira es resistente a la actividad bactericida del suero normal, y en ausencia de anticuerpos específicos no es fagocitada ni destruida por los polimorfonucleares o macrófagos. Entre los días 5 y 7 los anticuerpos específicos formados favorecen la opsonización del microorganismo que deja de ser encontrado en la sangre y se eliminan por la orina durante semanas o meses (fase inmune o de leptospiuria).

Muchos aspectos de la leptospirosis permanecen sin explicar. La leptospirosis puede ser considerada como una enfermedad generalizada, sistémica, traducida fundamentalmente por una vasculitis infecciosa. La lesión vascular, predominantemente capilar, es un factor prominente de la leptospirosis y responsable del edema y los trastornos hemorrágicos. Afecta fundamentalmente a los capilares de hígado, pulmón y riñón.

El gran daño celular en presencia de pocos microorganismos sugirió la mediación de factores tóxicos tanto de la espiroqueta como del huésped. Así como la pobreza de alteraciones patológicas en determinados órganos, a pesar de los profundos disturbios funcionales, hizo pensar que muchos de los aspectos de la enfermedad eran ocasionados por productos tóxicos liberados por el germen. Durante la fase septicémica, la migración de bacterias, toxinas, enzimas y/o productos antigénicos liberados a través de la lisis bacteriana conducen a una permeabilidad vascular aumentada, que es la manifestación más precoz y constante de la enfermedad. Las lesiones celulares de los diversos órganos tienen como base patogénica estos mismos factores, que actúan inicialmente sobre la membrana celular, adicionada a eventual hipoxia derivada del daño vascular. Si bien el papel del lipopolisacárido (LPS) en la patogénesis de la enfermedad parece ser secundario, otra cosa resulta de la porción lipídica del glicolipoproteína (GPL), la cual es altamente citotóxica y ocasiona perforación de la membrana celular y la consecuente fuga citoplásmica y muerte. También inhibe la Na-K-ATPasa en forma dosis dependiente e incrementa su afinidad por sodio pero no por potasio, y esto explica las alteraciones iónicas observadas en leptospirosis que pueden traducirse en arritmias cardíacas. Por su parte, el LPS favorece la expresión de TNF-alfa y por su intermedio bloquea la lipoproteína lipasa, lo cual lleva a incrementar los triglicéridos y las LDL colesterol y reducción de las HDL colesterol. Una evidencia de la participación de estos factores tóxicos deriva de la reacción de Jarisch-Herxheimer, que sucede en pacientes tratados con penicilina.

La respuesta inmune está implicada en la patogénesis de la leptospirosis, como la formación de inmunocomplejos, liberación de citoquinas y vasculitis autoinmune. Es así que los signos y síntomas del compromiso pulmonar, renal y hepático aparecen en la fase inmune cuando las aglutininas específicas comienzan a ser detectadas. Por otro lado, los resultados de investigaciones clínicas realizadas en Brasil sugieren que la gravedad de la leptospirosis podría relacionarse con la intensidad de la respuesta inmune. También la trombocitopenia se atribuye a ese mecanismo.

En estudios autópsicos se observaron hemorragias difusas a nivel de los tejidos, además de las ostensibles hemorragias externas (epistaxis, hemoptisis, hematemesis, melenas). La mayor alteración a nivel renal son la nefritis intersticial focal y necrosis tubular aguda relacionadas con la migración de leptospiras a través del riñón y al depósito de antígenos. De leptospiras en el glomérulo y los túbulos. La insuficiencia renal aguda, frecuentemente asociada a hipokalemia, y de tipo no oligúrico (algunas veces poliúrica) resultan de la lesión tubular. El daño capilar pulmonar conduce a fallo respiratorio agudo y hemorragia alveolar difusa. Se han observado miocarditis intersticial y arteritis coronaria. En el músculo esquelético se ven áreas de necrosis hialina y hemorragias. La leptospira induce inmunidad de tipo humoral que protege sólo frente al serovar infectante.

Comportamiento clínico contextual (a partir de la experiencia colombiana)

Con la llegada de las lluvias, durante 1994-1995 Barranquilla y Cartagena fueron azotados por un brote epidémico de leptospirosis icterica. Hombres y mujeres jóvenes de estrato socioeconómico bajo y residentes en el perímetro urbano consultaban a los servicios de urgencias de los hospitales universitarios de estas ciudades, con cuadros que se resumían como tóxicos y agudos, con ictericia, hemorragia subconjuntival, oligo-anuria e insuficiencia renal, y en un curso de 12 a 24 horas progresaban a insuficiencia respiratoria aguda, taquiarritmias supraventriculares (fibrilación de respuesta rápida) e inestabilidad hemodinámica. Sin una idea clara de lo que estaba sucediendo, se abrían amplias posibilidades diagnósticas, dentro de las que se destacaban: Síndrome de choque tóxico, dengue hemorrágico y FDS, salmonelosis, malaria grave, fiebres hemorrágicas virales latinoamericanas, hantavirus, fiebre amarilla, colangitis, sepsis urinaria, hepatitis, rickettsiosis y, por supuesto, leptospirosis. En medio de las disquisiciones diagnósticas, y el empirismo terapéutico, 3 a 4 de cada 10 pacientes fallecían. Para efectos de hacer definición de casos e implementar medidas de vigilancia clínica y epidemiológica, los doctores Accini y Mendoza en la ciudad de Cartagena decidieron acuñar el termino Síndrome ictero-hemorrágico azoémico infeccioso agudo. De este modo, los casos quedaron definidos por este síndrome y se dieron las pautas de abordaje protocolizado (antibioticoterapia, fluidos, terapia sustitutiva renal, hemoderivados, ecografía abdominal, toma y almacenamiento de fluidos biológicos). En junio de 1995 se habían guardado 28 sueros de pacientes sospechosos, y ante la aparición del nuevo brote con las inundaciones de zona suroriental de Cartagena, los sueros fueron enviados al ICA en la ciudad de Bogotá. Tres de las cuatro muestras resultaron positivas en campo oscuro. Una semana más tarde, el ICA reportó lo sospechado: Títulos altos de microhemaglutinación para *icterohemorrhagiae*, *pomona*, *canicola* y menos *gryphotiphosa* y *hardjo*. 22 casos confirmados de Weil's fueron presentados en el Curso Internacional de Infectología en la ciudad de Cali en 1997. Esta experiencia, ahora formalizada y ordenada, permitió hacer predicciones diagnósticas más certeras y frente a casos ahora más aislados se bajó la mortalidad a 8%.

De esta experiencia se resume que durante la fase inicial se pueden caracterizar un momento temprano, intermedio y tardío. Ya con este cuadro consultaban (promedio 8 días después de iniciado los síntomas). A su ingreso, el 70% estaban afebriles, había exantema morbiliforme rosado en menos de 10%, hemorragia subconjuntival en 70% y todos los pacientes hacían falla renal aguda (48% no oligúrica). Un 20 a 30% desarrollaban signos de miocarditis, severa dificultad respiratoria con hemoptisis y choque. Consideramos como característica la siguiente triada: Plaquetopenia, disfunción hepatocelular (con incrementos de 3 a 4 veces la ALT y AST) y elevación marcada de la CPK. Un dato importante para destacar era la presencia de proteinuria (+++), leucocituria (12-20/cpo), hematuria, hemoglobinuria (no descartábamos mioglobinuria), cilindruria y bacteriuria ++ a ++++. No obstante estos datos compatibles con nefritis tubulointersticial infecciosa, nunca los cultivos fueron positivos, pero obligaron al uso empírico de quinolonas. De cuatro casos con insuficiencia respiratoria, 3 fallecieron, y en la autopsia se documentó hemorragia pulmonar. El cuarto caso fue tratado inicialmente como un síndrome pulmón-riñón, recibió esteroides, ciclofosfamida, penicilina, ciprofloxacina y soporte ventilatorio.

Incluso se le hizo después de salir de UCI biopsia renal con microscopia electrónica e inmunofluorescencia, que descartó anticuerpos contra la membrana basal, y lo que documentó fue nefritis tubulointersticial con ligera expansión mesangial. Ninguno de nuestros pacientes presentó meningitis. Las plaquetas promedio fueron de 58.000/ml y el TP se prolongó 1.2 a 1.4 veces lo normal en sólo el 27%. Los pacientes que hacían clínica encefalopática se atribuía más a uremia. Todos mejoraban con diálisis. Era clave para nuestra casuística que los pacientes, no obstante las alteraciones en la función hepática, no hacían insuficiencia hepática. En el 63% de los pacientes encontramos hipokalemia. Los pacientes con potasio normal tenían mayor deterioro de la función renal y acidemia. Los parámetros con mayor sensibilidad y especificidad diagnóstica fueron el agrupamiento de los siguientes datos: Ictericia colestásica con leve a moderada elevación del ALT y AST, CPK elevada, plaquetopenia, insuficiencia renal y parcial de orina compatible con nefritis tubulointersticial. En la serie inicial de 22 casos, 18% murieron, y los predictores de mortalidad fueron la presencia de insuficiencia renal oligúrica, sexo femenino, I grado de plaquetopenia, PVC elevada e insuficiencia respiratoria aguda.

Diagnóstico

El diagnóstico de leptospirosis debe basarse en la sospecha epidemiológica y las manifestaciones clínicas antes consideradas. Será confirmado si la leptospira se aísla de cualquier espécimen clínico (sangre, LCR, orina) utilizando medios de cultivo apropiado, como el semisólido de Fletcher's, o cuando los síntomas están asociados con seroconversión con un incremento 4 veces en título por microhemaglutinación o cuando anticuerpos IgM son detectados por ELISA. En el examen serológico es necesario extraer muestras repetidas de sangre. En la primera semana, el paciente no tiene anticuerpos; éstos aparecen en los 6 - 7 días, y alcanzan su nivel máximo a la tercera a cuarta semana. Si la primera muestra es negativa, o de un título bajo y la segunda acusa un aumento apreciable del título de anticuerpos (de 4 veces o más), se puede deducir que se trata de leptospirosis.

Tratamiento y profilaxis

Derivados de ensayos aleatorizados y controlados, se recomienda que el tratamiento se realice con penicilina, en dosis de 6.000.000 U/día por 7 días, o doxiciclina, aplicando dosis de 100 mg/cada 12 horas, durante una semana. Estos esquemas acortan la duración de la fiebre y el compromiso renal. De acuerdo con la patología subyacente y la gravedad del caso, deberán aplicarse las medidas terapéuticas y de apoyo requeridas. La leptospirosis severa se maneja en UCI mediante vigilancia hemodinámica invasiva y de la oxigenación tisular, con objetivos definidos en términos de perfusión tisular, fluidoterapia, uso o no de vasopresores, reemplazo iónico, soporte ventilatorio y terapia sustitutiva renal. El pronóstico es en general favorable y la tasa de mortalidad oscila del 5 a 20%. Para individuos expuestos a actividades de alto riesgo o los que visitan áreas endémicas por corto tiempo, una dosis semanal de doxiciclina de 200mg ha resultado eficaz.

DISCUSIÓN

El caso en cuestión se asimila en muchos aspectos a lo considerado en la referencia bibliográfica y la experiencia del grupo colombiano. Si bien el oficio del paciente (llanero) no es considerado de alto riesgo, el sitio y circunstancias de trabajo sí podía constituirse en un medio óptimo para la transmisión de la infección: Ambiente caluroso, suelo húmedo con pH no ácido, contacto frecuente con ratas y falta habitual de uso de calzado. El cuadro clínico es típicamente Flu-Like, en el que se destaca intensidad de las mialgias que se correlacionaba con la sensibilidad a la palpación de las masas musculares y al nivel sérico de la CPK total. Por otra parte, el paciente tenía hemorragia subconjuntival, ictericia con patrón colestasico y SGOT y SGPT moderadamente elevadas, elevación de azoados con relación BUN: Creatinina menor de 10:1, que sugería NTA, y un parcial de orina con hipostenuria y signos de nefritis túbulo intersticial. Como en la serie colombiana el paciente tenía leucocitosis, anemia normocítica homogénea y ligera plaquetopenia, la plaquetopenia tuvo valor pronóstico, y este caso al final respondió con éxito al plan de tratamiento. Quizá por la magnitud del deterioro de la función renal y la acidemia, no observamos hipokalemia. La IRA fue no oligúrica, con gastos urinarios de 1.2 a 1.5cc/Kg/hora, siguiendo a un momento de oliguria, que mejoró luego de corregir la deshidratación. Con el criterio clínico y epidemiológico más la magnitud de los títulos de la MHG, se pudo confirmar el diagnóstico de enfermedad de Weil's. En la serie colombiana, la mortalidad comenzó a disminuir una vez la principal causa de mortalidad pudo ser manejada, y nos referimos a la insuficiencia renal. El uso oportuno de la hemodiálisis en este caso pudo tener repercusiones importantes en el afortunado desenlace. Con el tratamiento el cuadro de SIRS había cedido ya al segundo día de hospitalización. Los hallazgos de la biopsia renal mostraron dos aspectos importantes: 1) GLOMERULONEFRITIS PROLIFERATIVA MESANGIAL, la cual es una entidad clínica casi siempre asociada y patognomónica de las glomerulonefritis postinfecciosas, es de comportamiento benigno y se resuelve en la medida en que mejora el cuadro infeccioso, y 2) NECROSIS TUBULAR AGUDA, en este caso de origen multifactorial por sepsis, hipotensión, rhabdomiolisis y nefritis intersticial.

Otro aspecto es la patogénesis de nefritis intersticial leptospirósica relacionada con invasión directa del patógeno al riñón, pero esto puede estar inmunológicamente mediado. Otros factores que contribuyen a la insuficiencia renal como complicación de la leptospirosis son la excesiva hiperbilirrubinemia endotoxinas circulantes, azoemia relacionada a hipotensión y rhabdomiolisis. La biopsia renal arrojó compromiso tubular agudo y la función renal se recuperó a partir de la cuarta semana del inicio de la enfermedad.

Referencias

1. Lomar, L, Decio, D y Jaime T, Leptospirosis in Latin America. *Infectious Disease Clinics and North America* 2000; 14 (1): 356-378.
2. Accini, J, Mendoza, M, Hernández, H y Tenorio, R, Enfermedad de Weil's: serie de 22 casos. Experiencia preliminar en Colombia. Presentado en *Curso Internacional de Infectología* en abril de 1997, Santiago de Cali (datos no publicados).
3. Accini, J, Beltrán, N *et al.*, Predictores de mortalidad en el Síndrome de Weil's. *Acta Médica Colombiana* 2000; Vol. 2 (5): 411.
4. *Clinical and Diagnostic Laboratory Immunology*, March, 2002: 482 - 484.
5. Bruce, J *et al.*, Doxycycline therapy for leptospirosis. *Ann Intern Med* 1984; 100:696-698.
6. Diament, D, Plasma levels of tumour necrosis factor alpha in leptospirosis (Weil's disease). *Rev Soc Bras Med Trop* 1995; 28:157-158.
7. Edwards, CN, Nicholson, GD and Everard, CO, Thrombocytopenia in leptospirosis. *Am J Trop Med Hyg* 1982; 31:827-829.
8. Burke, BJ, Searle, JF and Mattingly, D, Leptospirosis presenting with profuse haemoptysis. *Br Med J* 1976; 2:982.
9. Estavoyer, JM, Serum lipids in patients with leptospirosis. *J Infect Dis* 2001; 150:963-964.
10. Bairaktari, E, Liamis, G, Tsolas, O and Elisaf, M, Partially reversible renal tubular damage in patients with obstructive jaundice. *Hepatology* 33: 1365-1369.
11. Bourdais, A, Lonjon B, Vergez – Pascal, R, Fournier, A and Lo, W A, Respiratory complications of leptospirosis. Apropos of 6 cases, 3 of which show hemodynamic studies. *Med. Trop* 1988; 48: 149 - 160.
12. Friedland, JS and Warrell, DA, The Jarisch-Herxheimer reaction in leptospirosis: Possible pathogenesis and review. *Rev Infect Dis* 1991; 13:207-210.
13. Farr, R W, Leptospirosis. *Clin. Infect. Dis* 1995; 21: 1 - 6.
14. Friedland, J S and Warrell, D A, The Jarisch – Herxheimer reaction in leptospirosis: possible pathogenesis and review. *Rev. infect. Dis.* 1991; 13: 1245 - 1246.
15. Geiger, H., Klepper, J, Lux, P. and Heidland, A, Biochemical assessment and clinical evaluation of a bilirubin adsorbent column (BR – 350) in critically ill patients with intractable jaundice. *Int. J. Artif. Organs* 1992; 15: 35 - 39 [Medline].
16. Lawrence, I G, Dalby, R J, Lad, N R and Shepherd, R J, An atypical case of atypical pneumonia. *Br. J. Clin. Pract* 1996; 50: 346 - 348 [Medline].
17. Merien, F and Perolat, P, Public health importance of human leptospirosis in the South Pacific: a five – year study in New Caledonia. *Am. J. Trop. Med. Hyg* 1996; 55: 174 - 178.
18. Muthusethupathi, M A, Shivakumar, S, Suguna, R, Jayakumar, M, Vijayakumar, R, Everard, C O and Carrington, D G, *Leptospirosis in Madras: A clinical and serological*, 1995.