

PRESENTACIÓN DE CASO

Isquemia vertebrobasilar y síndrome de Locked-In

Jorge Daza Barriga¹, Losang Charris²

En la obra “El Conde de Montecristo”, de Alejandro Dumas, M. Noirtier de Villefort señalaba un “cadáver con los ojos vivos”, por presentar incapacidad para comunicarse, por encontrarse akinético y mudo.

Resumen

Los eventos vasculares cerebrales de la arteria vertebrobasilar no son tan frecuentes como los que ocurren en la circulación anterior; pero se presentan con igual vulnerabilidad a la aterosclerosis, a los fenómenos trombóticos, a los eventos embólicos y a las alteraciones vasoespásticas. Clínicamente, se presentan síntomas y signos combinados o mixtos de ataxia ipsilateral, hemiplejía contralateral con pérdida de la sensibilidad, parálisis ipsilateral horizontal de la mirada, nistagmus, vértigos, náuseas y vómitos, disfagia, sordera, acúfenos, mioclonus palatino y oscilopsia. Cuando el compromiso vascular compromete a la propia arteria basilar, los signos clínicos son bilaterales, con cuadriplejía, parálisis bilaterales de la mirada conjugada horizontal, coma, o el síndrome de deferentización (“Locked In” ó cautiverio). Estos mismos signos pueden producirse por la alteración de las arterias vertebrales o por patología unilateral, cuando una de las arterias vertebrales es la fuente dominante del aporte sanguíneo. La realización de una buena historia clínica y un examen cuidadoso nos dan una impresión clínica precisa. La realización de exámenes complementarios, como las imágenes diagnósticas (Escanografía cerebral simple, resonancia magnética cerebral, angiografía), son útiles para diferenciar si el evento es isquémico o hemorrágico, establecer el área de la isquemia y para definir las pautas diagnósticas y terapéuticas que se deben seguir.

El síndrome “Locked In” es un proceso destructivo (normalmente, obstructivo de la arteria basilar con el consiguiente infarto de tronco) que interrumpe los tractos descendentes corticobulbares y corticoespinales, quedando intactas sólo las fibras que controlan el parpadeo, los movimientos oculares verticales y a la sustancia reticular ascendente. El paciente sólo es capaz de comunicarse mediante parpadeos o movimientos oculares verticales, ya que todo lo demás está paralizado.

Comentamos el caso de una mujer mestiza de 70 años, quien súbitamente presenta sensación vertiginosa, disartria, ataxia, hemiparesia izquierda que progresa a cuadriplejía, dificultad respiratoria, disfagia, apertura ocular espontánea, conservando los movimientos oculares conjugados verticales y la vigilia. Se le realiza traqueostomía, gastrostomía, manejo de las cifras tensionales con antihipertensivos endovenosos y orales, con anticoagulación parenteral y oral, con estatinas, terapia física y respiratoria y los cuidados generales de enfermería.

Se presenta este caso por las características especiales del síndrome de “Locked-In”, la supervivencia de la paciente en la fase crítica, así como por realizar una revisión en este tópico tan importante entre las enfermedades vasculares cerebrales isquémicas.

Palabras claves: Depresión, factores de riesgo, accidentes vasculares cerebrales, trombosis, antiagregantes plaquetarios, coma, estado vegetativo.

Fecha de aceptación: Mayo de 2004

¹ MD. Neurólogo, Clínica de la Costa. Profesor titular de la Universidad Libre.

² Residente segundo año de medicina interna, Universidad Metropolitana, Clínica de la Costa.

Abstract

Cerebrovascular accidents involving the vertebral and basilar arteries are not as frequent as the ones that occur in the anterior circulation. However, they also are the result of atheromatosis, thrombotic and embolic events; and/or vasospasm. Clinically, they present with signs and symptoms of ipsilateral ataxia, contralateral hemiplegia with loss of sensation; ipsilateral visual paralysis, nystagmus, vertigo, nausea, vomit, dysphagia, deafness, and palatine myoclonus. When the basilar artery is compromised the clinical signs are bilateral with cuadriplegia and visual paralysis. All those signs can be produced with the involvement of the vertebral arteries, or with a unilateral compromised if the vertebral artery is dominant.

A good history and physical should give a precise clinical impression. Although frequently other tests are necessary, like images (Computerized Axial Tomography, Magnetic Resonance Images or Magnetic Resonance Angiography) to differentiate if the event is ischemic or hemorrhagic, to establish the area of ischemia, and decide the diagnostic and therapeutic procedures needed.

The Locked In Syndrome is a destructive process usually due to obstruction of the basilar artery. There is interruption of the descending corticobulbar and corticospinal tracts, leaving uninvolved the fibers that control the blinking and the vertical ocular movements; as well as the ascending reticular matter. The patient is only able to communicate by blinking or by vertical ocular movements. Everything else is paralyzed.

We present the case of a 70 years old Hispanic woman, who suddenly develops vertigo, dysarthria, ataxia, left hemiparesis that progress into cuadriplegia; respiratory distress, dysphagia. She opens her eyes, and can move them vertically. A tracheostomy is required, as well as placement of a percutaneous gastric tube. She is started on intravenous and oral blood pressure medications, intravenous anticoagulation and statin. Physical and respiratory therapy is given, as well as general nursing care.

This case is presented due to the special characteristics of the Locked in Syndrome, the prognosis of the patient and also to review the literature regarding this important topic between the ischemic cerebrovascular accidents.

Key words: Stroke, coma, vegetative state.

INTRODUCCIÓN

La complejidad de las estructuras vasculares en el tronco cerebral es, entre otras, una de las mayores limitaciones en la localización de la isquemia o del infarto cerebral, lo que ofrece confusiones cuando se presentan síntomas relacionados con éste territorio, especialmente cuando una isquemia se registra en el lecho vascular vertebrobasilar.

Una de las mayores limitaciones y adversidades que se tienen en la interpretación de los mecanismos de la isquemia en el territorio posterior (TP) lo constituyen las diversidades anatómicas vasculares en las que se pueden presentar arterias vertebrales asimétricas en más de dos tercios de los humanos, como la hipoplasia o agenesia de las arterias vertebrales, o agenesia de la arteria cerebelosa posteroinferior o malformaciones del polígono de Willis, así como la naturaleza del flujo sanguíneo, y la capacidad de respuesta del tono arterial por su innervación y capacidad de respuesta endotelial para la modulación vascular, entre otras.

Epidemiológicamente lo más sobresaliente en las isquemias del territorio vascular posterior se encuentra descrito en el estudio realizado por Caplan y colaboradores en el *New England Medical Center* en Boston, con un total de 407 pacientes, en el que señala que el mecanismo de las isquemias más frecuente en el TP es el evento embó-

lico, seguido por el de la enfermedad de la gran arteria. Estos autores subdividieron a la circulación posterior intracranalmente para explicar los mecanismos de la isquemia y definieron que el territorio proximal afecta desde las arterias vertebrales hasta el origen de la arteria cerebelosa posteroinferior. El territorio medial abarca hasta el origen de las arterias cerebelosas superiores, y el territorio distal desde estas arterias hasta las cerebrales posteriores y las tálamo perforantes. El territorio vascular más frecuentemente afectado fue el distal. Encontraron 260 pacientes con lesiones oclusivas (estenosis mayor del 50%) del circuito posterior; la frecuencia de los vasos afectados fue en la arteria vertebral extracraneal (AVEC) el 1%, en la arteria vertebral intracraneal (AVIC) el 42%, en la arteria basilar (AB) el 42% y en la arteria vertebrales posteriores (ACP) el 15%. El segmento más afectado fue el medial, seguido por el proximal. El 79% de los pacientes sobrevivieron sin déficit neurológico o con déficit leve. La mortalidad total a 30 días fue de 3,6%. Los estudios realizados por Bogousslavsky, con 257 pacientes, y Mannheim, con 150 pacientes, son los más representativos.

Los mecanismos y consideraciones prácticas con respecto al territorio posterior (TP) comprenden los siguientes enunciados:

La isquemia en la circulación posterior es menos frecuente que en el circuito anterior carotídeo.

La ateromatosis en la boca de salida (*Branch disease*) es la más frecuente afectada en el Territorio Posterior (TP) y es secundaria a la lipohialinosis y a los ateromas en las divisiones de los vasos y los más comprometidos son los tálamo perforantes y los tálamo geniculados.

La metodología diagnóstica tiene limitaciones en la detección de los segmentos vasculares en el TP.

En el TP se requieren de mayores recursos para detectar los mecanismos fisiopatogénicos. La localización del infarto depende del vaso afectado, porque para cada estructura del encéfalo corresponde una irrigación precisa, así:

La Arteria Vertebral (AV) al Bulbo; la Arteria Cerebelosa Antero Inferior (ACAI) y la Arteria Cerebelosa Postero Inferior (ACPI) a los hemisferios cerebelosos; la Arteria Basilar (AB) a la protuberancia y las Arterias Cerebrales Posteriores (ACP) al mesencéfalo, tálamo, lóbulos temporales y occipitales.

Las manifestaciones clínicas también tienen que ver con el territorio afectado; obsérvese la tabla, así:

Territorio vascular	Características clínicas	Infarto asociado
ACPI	Latero pulsión, vértigo, ataxia, cefalea, alteración sensorio	± Infarto medular lateral (alteraciones fonodeglutorias)
ACAI	Dismetría, VII par, hipoacusia, Horner, parálisis de la mirada lateral, hemipoestesia contralateral	Paramediano pontino, pedúnculo cerebeloso
ACS	Ataxia, Dismetría, disartria, hemipoestesia contralateral	± Tálamo mesencefalo lóbulo occipital
ACP	Alteraciones campimétricas, disnomia, confusión, prosopagnosia, alteraciones amnésicas, síndromes característicos	± Tálamo
AB	Hemiparesia contralateral o cuadriparesia, hemipoestesia contralateral, oftalmoplejía, vértigo	± Tálamo, lóbulo temporoccipital
Tope de la basilar	Parálisis de la elevación de la mirada, ptosis palpebral, confusión, alteración en el ciclo sueño-vigilia, alteraciones campimétricas.	+/- Lóbulo temporoccipital

En la enfermedad embólica, el infarto cerebral depende del vaso afectado (receptor) más que del sitio de origen del fenómeno embólico. Los sitios receptores de embolia más frecuente son la AB distal ACP y ACPI.

Las lesiones debidas a ateromatosis son usualmente múltiples y se confunden topográficamente, porque la ateromatosis es una enfermedad sistémica (vasculopatía arterioesclerótica).

Cuando tenemos el diagnóstico de isquemia se pueden usar como apoyo terapéutico los antiagregantes plaquetarios, los anticoagulantes (si no existen contraindicaciones), así como el tratamiento de la enfermedad de base y estados de comorbilidad, y las medidas de soporte ventilatorio y de subsistencia.

Existen otras terapéuticas alternativas en las que se utilizan si las anteriores medidas son fallidas: la angioplastia con balón en la circulación posterior, con la utilización de endoprótesis; el uso de rTPA endovenoso para paciente con ictus agudo dentro de las primeras tres horas, y en las del territorio posterior incluso 24 a 36 horas después. Las contraindicaciones de estas terapias: la elección de los pacientes, los efectos secundarios como los del sangrado, lo costoso de los procedimientos en los que se requiere de un equipo humano y tecnológico especializado y entrenado.

Las conclusiones que se han sacado en cuanto a las isquemias del territorio posterior comprenden:

El pronóstico del paciente depende del mecanismo del ictus, del sitio de oclusión vascular, de la propagación y/o de la embolización del trombo, de la presencia de la circulación colateral, de los factores hemodinámicas. (GC- HTA), de los factores hematológicos (viscosidad /hipercoagulabilidad), y finalmente del estado neurológico, de las comorbilidades y de las oportunidades terapéuticas.

CASO CLÍNICO

El caso corresponde a una mujer de 70 años de edad, mestiza, procedente de Barranquilla, quien es traída a la urgencia por presentar súbitamente adinamia, astenia, vértigo, disartria, disfagia, ataxia, vómitos y pérdida de la fuerza muscular del hemicuerpo derecho y posteriormente se torna cuadripléjica. Tiene antecedentes patológicos de hipertensión arterial de 30 años de evolución manejada con enalapril 40 mgs diarios; dislipidemia manejada con dieta y presencia de múltiples eventos isquémicos cerebrales en diferentes territorios vasculares en los últimos dos meses, para lo cual recibía de manera irregular warfarina 5 mgs/ día y ASA 100 mgs/ día.

En la urgencia se encuentra paciente obesa, con agitación, vómitos, dificultad respiratoria y deglutoria, cuadripléjica despierta; conserva la apertura ocular espontánea y los movimientos oculares conjugados verticales. Se encuentra con cifras de tensión arterial de 200/120. Se somete a ventilación mecánica asistida, nitroprusiato de sodio, anticoagulación con heparina de bajo peso molecular y warfarina, antihipertensivos orales, estatinas. Se le realiza escanografía cerebral simple (gráfica 1) que muestra múltiples infartos en territorios diferentes, y áreas isquémicas recientes en territorio vertebrobasilar, que se corrobora con la resonancia magnética cerebral. Se le practica igualmente ecocardiograma transtorácico que muestra hallazgos compatibles con cardiopatía isquémica, no se observan coágulos en sus cámaras, ni alteraciones del ritmo o en el electrocardiograma. Las pruebas bioquímicas son normales excepto el colesterol, que se muestra por encima del 20% del rango de la normalidad. Las pruebas y factores de coagulación fueron normales. A la paciente se le practica traqueostomía y gastrostomía. Permanece en estado vigil, cuadripléjica, con movimientos de apertura ocular espontánea, movimientos oculares conjugados verticales. Presenta como complicaciones, infección del tracto urinario y flebitis en sitios de venopuntura que responden adecuadamente a la antibiótico terapia. Es trasladada de cuidados intensivos a la unidad de hospitalización, posterior a la tolerancia de la respiración espontánea a través de la traqueostomía. Ocasionalmente, se le observa expresión o mímica facial. Se maneja con cuidados especiales de enfermería, terapia física, respiratoria, antihipertensivos, estatinas, warfarina, antiagregantes plaquetarios y controles estrictos del INR, manteniéndose en rangos de 2,5 a 3.

SÍNDROME DE LOCKED – IN

Este término fue acuñado por Plum y Posner para describir un cuadro clínico caracterizado por lesiones infratentoriales que preservan la conciencia, pero que pueden simular un coma al provocar tetraplejía y parálisis de nervios craneales del puente y del bulbo.

La literatura médica universal ha utilizado distintos nombres para referirse a este mismo cuadro: Síndrome (S) de Deseferentización, S. de Enclaustramiento, S. de Encerramiento; otros han utilizado nombres que dependen de la ubicación anatómica de la lesión, así el S. Pontinoventral, S. Ventral del tronco encéfalo, S. Estado Pontino ventral y S. Desconexión Pontina, entre otros.

El Síndrome de Locked-In (SLI) es un espectro de situaciones clínicas de distinto perfil evolutivo y de distintas etiologías que comparten las características de tener un paciente cuadripléjico, anártrico, consciente y en ocasiones con movimientos oculares para comunicarse. Dependiendo de su forma evolutiva, etiología y severidad se ha tratado de clasificar el SLI así:

Por su severidad tenemos al SLI Clásico, que cursa con movimientos oculares verticales, es crónico y de causa vascular. El SLI Total es al igual que el anterior, pero cursa con oftamoplejía total. En el SLI Incompleto se le agregan los movimientos de las extremidades y/o cabeza.

Según la etiología, se pueden clasificar en Vascular y No Vascular, en el que puede existir compromiso del Sistema Nervioso Central (SNC) y en el Sistema Nervioso Periférico (SNP).

Según la evolución, se clasifican en el SLI Transitorio; es recuperable y habitualmente su etiología se ubica en el SNP. En el SLI Crónico se presenta con grados variables de recuperación o irrecuperable.

Correlación anatomo-patológica

En el SNC, el SLI se produce frecuentemente por lesiones bilaterales en la base del puente, causa alteración en las vías corticoespinal corticopontina y corticobulbar que da como resultado tetraplejía, y se le agrega el hecho de estar imposibilitado para mover la cara, mandíbula, faringe y laringe; por respetarse la parte dorsorostral del puente se mantiene intacto, el Sistema Reticular Ascendente o Activante (SRA) y, por lo tanto, se mantiene la vigilia.

En la mayoría de los casos, el paciente conserva la movilidad ocular vertical, porque las vías supranucleares del tercer nervio cursan más rostral y dorsal (integración mesencefálica), pero no sucede lo mismo con la mirada conjugada horizontal, la cual queda no funcionante.

El 60% de los SLI son provocados por infartos en la base del puente, por trombosis de la arteria basilar (vascular). El porcentaje restante sería para causas no vasculares: traumas, mielinólisis pónica, tumores del tronco.

Entre las causas vasculares, podemos señalar el infarto de la base del puente, el infarto bilateral de los pedúnculos cerebrales y el infarto bilateral de la cápsula interna.

Entre los no vasculares, las afecciones del SNC incluyen la esclerosis múltiple fulminante, la tromboencefalítis, las lesiones traumáticas de tronco y las lesiones expansivas en base de puente.

Entre las afecciones que afectan al SNP y que producen el SLI se encuentran la polineuropatía severa, las crisis miasténica y las parálisis periódicas.

Según Paterson, el promedio de edad de SLI vascular es de 56 años y en los de causa no vascular de 40 años. La relación masculino / femenino fue de 1,5: 1. Entre los factores de riesgo más importantes están la HTA, enfermedad coronaria y la DMT, en algunos casos se han encontrado coagulopatías y trombofilias.

Las manifestaciones clínicas se definen por la presencia de tetraplejía, parálisis de los nervios craneanos bajos con conservación de la conciencia y de la mirada vertical.

Según la severidad y la localización de la lesión causante del SLI se pueden resumir clínicamente, así:

- 1) Signos premonitorios: vértigo, cefalea, hemiparesia heráldica, parestesia, disartria, diplopía, risa patológica.
- 2) Conciencia y vigilia conservada.
- 3) Signos motores: tetraplejía, parálisis de nervios craneanos bajos: anartria, diaplejía facial, rigidez de descerebración.
- 4) Signos oculares: parálisis de la mirada conjugada horizontal y bilateral, mantención de los movimientos oculares verticales, parpadeo (compromiso variable), oftamoplejía total, oftamoplejía ínter nuclear doble, *bobbing* ocular.
- 5) Actividad motora remanente: flexión de la cabeza, movimiento distal de los dedos, movimiento facial y lingual.
- 6) Fenómenos involuntarios: llanto, gruñido, trismos, automatismos orales (succión, salivación).

El diagnóstico de SLI es básicamente semiológico; algunos exámenes complementarios se pueden solicitar para diagnosticar la enfermedad de base, aclarar el diagnóstico etiológico y realizar el diagnóstico diferencial. En algunas ocasiones, ante la sospecha de trombosis de la arteria basilar y por los antecedentes personales de factores de riesgo, se debe solicitar angiografía y se puede ayudar terapéuticamente.

Entre las imágenes, pruebas y exámenes diagnósticos se deben realizar entre otros, la escanografía cerebral, la resonancia magnética cerebral, la angioresonancia cerebral. La escanografía hace el diagnóstico diferencial entre isquemia y hemorragia; la resonancia magnética cerebral (RMN) es más sensible para identificar la isquemia. La escanografía es mala para la visualización de las estructuras de la fosa posterior (artefactos óseos), pero es útil en hemorragias del territorio posterior.

El electroencefalograma es predominantemente mixto, con ritmo alfa de predominio occipital reactivo, propio de la vigilia, y constituye gran ayuda en el tipo de SLI total.

La angiografía contribuye a la indicación de sospecha de trombosis de la AB, y puede ser diagnóstica y terapéutica, porque permite una adecuada visión del territorio posterior, y la posibilidad de realizar la trombolisis intraarterial si es necesaria y pertinente.

Los potenciales evocados. Los potenciales motores están abolidos, los somatosensitivos muestran distintos grados de compromiso y revelan extensión de lesiones hacia el segmento del troncoencéfalo; los potenciales evocados auditivos pueden demostrar sordera. Son útiles para evaluar extensión funcional de la lesión.

DIAGNÓSTICO DIFERENCIAL

Hay que hacer el diagnóstico diferencial con coma, mutismo akinético, estado vegetativo, seudocomas psicógeno, muerte cerebral.

Tratamiento: La evaluación inicial es siempre sospechar el SLI en todo paciente en coma, y se debe definir el pronóstico según su etiología y grado de compromiso anatómico.

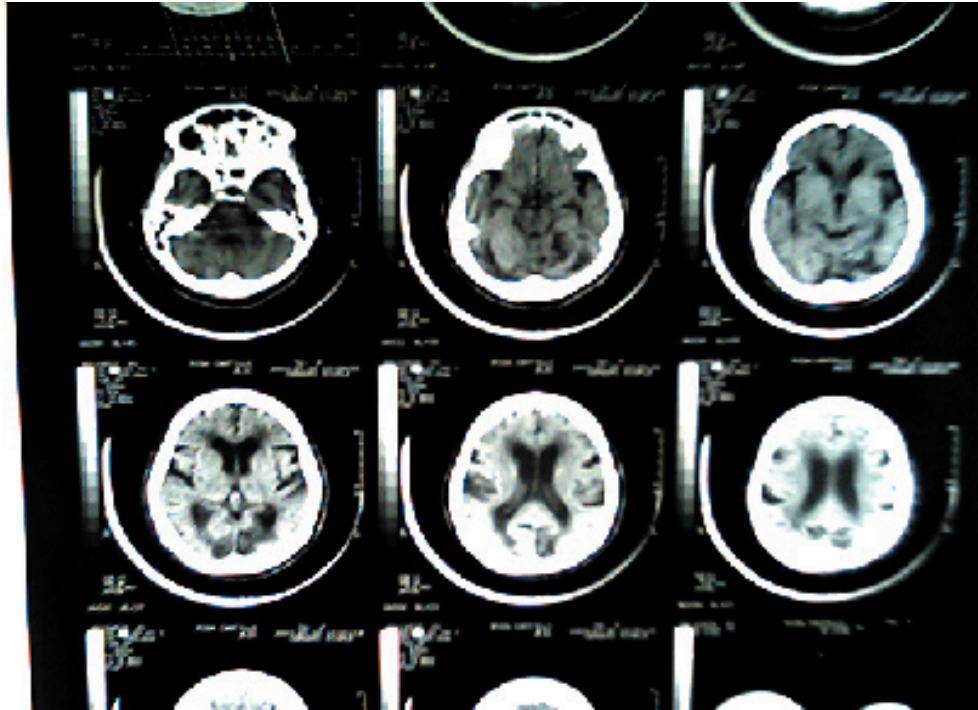
Las medidas generales como intubación orotraqueal o la traqueostomía, con ventilación mecánica asistida, hidratación, quinesioterapia, nutrición enteral (gastrostomía), sedación y diálogo con familiares para asumir la enfermedad, y la antibióticoterapia si lo amerita.

El tratamiento específico dependerá e irá encaminado hacia la patología etiológica. Ejemplo de esto es el Guillain Barret con inmunoglobulinas. Hay que realizar trombolisis, antiagregación y anticoagulación, con sus respectivos controles de laboratorio.

Hay que manejar la espasticidad con quinesioterapia. Se han utilizado dispositivos de comunicación electrónica para estos pacientes.

Pronóstico: Las causas de muerte relacionadas con el SLI son respiratorias debido a neumonía, insuficiencia respiratoria, embolia pulmonar. Otras son por extensión del evento al tronco, complicaciones cardíacas, sepsis, hemorragias digestivas, CID.

Una serie realizada por Paterson mostró que hay una tasa de mortalidad global de un 60%. Y de todas las muertes, el 87% ocurrió antes de los 4 primeros meses, y en el grupo de causa vascular, el 63% murió dentro del primer mes. De los pacientes de causa no vascular que sobrevivían al cuarto mes tenían buenas posibilidades de recuperación funcional parcial e, incluso, total.



Gráfica 1. La Escanografía cerebral simple muestra imágenes sugestivas de múltiples eventos vasculares supratentoriales y se observan áreas hipodensas densas en cerebelos y áreas occipitales bilaterales. Muestra, igualmente, áreas hipodensas periventriculares frontales con dichos cuernos redondeados sugestivos de hidrocefalia normotensa.

Referencias

1. Tagle P. Síndrome de Locked-In. En *Cuadernos de Neurología* VOL. XXIV/2000. (Universidad Católica de Chile).
2. Plum F, Posner J. Lesiones del tallo cerebral que respetan la conciencia. En *Estupor y coma*. México, Manual Moderno, 1982: 187-186.
2. Kubik CS, Adams RD. Occlusion of the basilar artery – a clinical and pathological study. *Brain* 1946;69:73-121.
3. Biemond A. Thrombosis of the basilar artery and the vascularization of the brain stem. *Brain* 1951;74:300-17.
7. Obrador S, Reinoso-Suarez F, Carbonell J *et al*. Comatose state maintained during eight years following a vascular ponto-mesencephalic lesion. *Electroencephalogr Clin Neurophysiol* 1975;38:21-6.
9. Caplan, LR. Occlusion of the vertebral or basilar artery. Follow up analysis of some patients with benign outcome. *Stroke* 1979;10:277-82.

12. Zeumer, H. Vascular recanalizing techniques in interventional neuroradiology. *J Neurol* 1985;231:287-94
13. Berg-Dammer, E, Felber, SR, Henkes, H, *et al.* Long-term outcome after local intra-arterial fibrinolysis of basilar artery thrombosis. *Cerebrovasc Dis* 2000;10:183-8.
14. Bogousslavsky, J, Regli, F, Maeder, P *et al.* The etiology of posterior circulation infarcts: a prospective study using magnetic resonance imaging and magnetic resonance angiography. *Neurology* 1993;43:1528-33.
15. Plum, F, Posner, JB. *The diagnosis of stupor and coma*. Philadelphia, FA Davis Co, 1982:1-377.
16. Patterson, JR, Grabois, M. Locked-In syndrome: a review of 139 cases. *Stroke* 1986;17:758-64.
17. Fisher, CM. The «herald hemiparesis» of basilar artery occlusion. *Arch Neurol* 1988;45:1301-3.