

## Ascariasis hepática: reporte de un caso y revisión de la literatura

### Hepatic ascariasis: report of a case and review of the literature

Martha Tuñón Pitalua<sup>1</sup>, Elsa Martínez Muñoz<sup>2</sup>, Jorge Gómez Villa<sup>3</sup>, Raúl Muñoz Corena<sup>4</sup>, Wilfrido Romero Vergara<sup>5</sup>

#### Resumen

*El absceso hepático causado por áscaris es una presentación muy rara; constituye el 1 % de todos los casos y puede estar compuesto por huevos y/o gusanos adultos.*

*Se presenta caso de mujer de 70 años, admitida por urgencias, con dolor tipo cólico en hemiabdomen superior, vómito, fiebre y sensación de masa; trae reporte de ecografía con colelitiasis, áscaris en el colédoco y aumento del tamaño pancreático. La TAC muestra imagen con aspecto de colección en hígado y parte anterior del páncreas. La biopsia hepática reporta infiltrado inflamatorio crónico mixto de predominio eosinofílico con células gigantes multinucleadas y necrosis, asociado a estructuras circulares compatible con ascariasis. Se realiza tratamiento con antibióticos y antihelmínticos, con evolución satisfactoria.*

*En la literatura consultada son raros los casos reportados de ascariasis hepática, por lo cual es pertinente el reporte del caso.*

**Palabras clave:** ascaris lumbricoide, ascariasis, absceso hepático, piógeno.

Fecha de recepción: 30 de octubre de 2013  
Fecha de aceptación: 27 de febrero de 2014

<sup>1</sup> Médico patólogo, docente de posgrado en la Universidad de Cartagena, Cartagena (Colombia).

<sup>2</sup> Estudiante de posgrado en Patología, Universidad de Cartagena, Cartagena (Colombia).

<sup>3</sup> Estudiante de medicina, Universidad de Cartagena, Cartagena (Colombia).

<sup>4</sup> Médico general de urgencias, Hospital San Jerónimo, Montería (Colombia).

<sup>5</sup> Médico cirujano general, Hospital San Jerónimo, Montería (Colombia).

**Correspondencia:** Elsa María Martínez-Muñoz, Servicio de Anatomía Patológica, tercer piso, Facultad de Medicina, Universidad de Cartagena, Campus de Zaragocilla, Cartagena de indias (Colombia).  
elsamaria26@hotmail.com

### Abstract

*Liver abscess caused by Ascaris is a very rare presentation, constituting about the 1 % of all cases and can consist on eggs and adult worms.*

*There is a case of a 70 years woman admitted in emergency room due to colicky pain in the upper abdomen, vomiting, fever and abdominal mass sensation, the report of abdominal ultrasound shows cholelithiasis, Ascaris in the common bile duct and pancreatic enlargement. Computed tomography showed an image reflecting collection in liver and in the front of the pancreas. The liver biopsy reported chronic mixed inflammatory infiltrate of predominantly eosinophilic multinucleated with giant cells and dead tissue, associated to circular structures that are compatible with ascariasis. Antibiotic and anthelmintics treatment is performed with satisfactory evolution.*

*In the consulted literature are rare reported cases of hepatic ascariasis, what is relevant for the report of the case.*

**Key words:** *Ascaris lumbricoide, ascariasis, liver abscess, pyogenic.*

## INTRODUCCIÓN

La ascariasis es causada por el nemátodo *Ascaris lumbricoides*, y es la infección más frecuente por helmintos entre los seres humanos (1). Se contagia por vía fecal-oral, por tanto, su presencia es mayor en países tropicales y subtropicales en desarrollo, debido a la alta humedad y condiciones inadecuadas de saneamiento, se presenta en aproximadamente el 25 % de la población mundial (2). Un estudio realizado en Colombia en 1980 sobre la prevalencia de parásitos intestinales reveló que la frecuencia de la infección por este nemátodo fue entre 19,8 y 38,9 % (3). Usualmente el gusano adulto reside en el intestino delgado sin causar ningún síntoma, pero tiende a migrar por orificios naturales, como el conducto biliar y los conductos pancreáticos, lo que genera colelitiasis, colecistitis aguda, coledocolitiasis, pancreatitis aguda o colangitis ascendente (1). El compromiso de la vesícula biliar es poco frecuente; constituye el 2,1 % del total de ascariasis biliar (4). El absceso hepático causado por *ascaris* es una forma rara de presentación, y constituye el 1 % de los casos de ascariasis hepatobiliar (1).

## Observación clínica

Mujer de 70 años, quien consulta por cuadro de 8 días de evolución consistente en dolor tipo cólico en hemiabdomen superior, vómito y fiebre. Al examen físico se encuentra paciente álgida, temperatura de 39°C, abdomen blando, depresible, dolor a la palpación en epigastrio e hipocondrio derecho y sensación de masa. Trae ecografía de abdomen total que muestra colelitiasis, áscaris en el colédoco y aumento del tamaño pancreático. Hospitalizada con diagnóstico de dolor abdominal secundario a sepsis de origen hepatobiliar, obstrucción del conducto biliar, ascariasis no especificada y pancreatitis aguda. Se inicia antibioticoterapia de amplio espectro. El hemograma reportó hemoglobina de 10.2 gr/dl, hematocrito 30.5 %, leucocitos de  $20.4 \times 10^3/\text{mm}^3$  neutrofilos 69.6 %, linfocitos 13.8 %, monocitos 7.6 % y eosinófilos de 7.9 %. La TAC de abdomen muestra imágenes hipodensas en lóbulo derecho hepático y cabeza de páncreas con aspecto de colección y vesícula biliar con cálculos en su interior. Se realiza laparotomía, y se encuentran cálculos y dilatación de vía biliar intra y extrahepática, abscesos hepáticos

en segmentos IV y VIII, cabeza y cuerpo del páncreas, asociados a múltiples adherencias. Se realiza colecistectomía abierta, colocación de tubo en T, biopsia hepática y drenaje de colección. Al examen histológico de la biopsia hepática se observan 5 espacios porta, algunos reemplazados por amplias áreas de fibrosis con infiltrado inflamatorio crónico mixto de predominio eosinofílico y escasas células gigante multinucleadas tipo cuerpo extraño con focos de necrosis (figuras 1 y 2), en los que se identifican estructuras circulares con capsula bien definida y cuya luz se encuentra ocupada por microesferas eosinofílicas (figura 3), rodeados por empalizada de células inflamatorias correspondientes a estructuras parasitarias compatibles con ascariasis. Se continúa antibioticoterapia y se inicia anti-helmíntico con evolución satisfactoria.

## DISCUSIÓN

La ascariasis es causada por el nemátodo *Ascaris lumbricoides*; es la infección más frecuente por helmintos entre los seres humanos (1). Se presenta en zonas tropicales y subtropicales, debido a la alta humedad y condiciones inadecuadas de saneamiento, presente en aproximadamente el 25 % de la población mundial (2). La infección se contagia por vía fecal-oral, cuando hay ingesta de los huevos del parásito, que posteriormente se descomponen en el duodeno. Las larvas migran hacia el intestino delgado, donde penetran en la pared y son transportadas a los pulmones a través del torrente sanguíneo o del sistema linfático y terminan su maduración en los pulmones. Posteriormente vuelven al intestino como gusano (2). El gusano adulto puede alcanzar longitudes de 10 a 20 cm (5); usualmente se encuentra en el yeyuno, sin embargo, también puede residir en divertículo de Meckel, apéndice o

intestino grueso (5). Por lo general no ocasiona síntomas al paciente, sin embargo, tiene tendencia a explorar los orificios naturales del cuerpo e ingresar al sistema hepatobiliar o páncreas, lo que causa colelitiasis, colecistitis aguda, coledocolitiasis, pancreatitis aguda o colangitis ascendente (1,6). El compromiso de la vesícula biliar es poco frecuente; constituye el 2,1 % del total de ascariasis biliar (4); su rareza puede deberse a la estrechez y tortuosidad que presenta el conducto cístico, que no permite un acceso fácil a la vesícula biliar. El absceso hepático causado por áscaris es una forma rara de presentación, constituye el 1 % de todos los casos y puede ser deberse a huevos y/o gusanos adultos (1,4). La formación de absceso puede ocurrir en respuesta a gusanos adultos, larvas permanentes en el parénquima hepático o huevos puestos por gusanos adultos en el conducto biliar. En niños se ha informado de absceso hepático piógeno complicado con ascariasis hasta un 38.9 % (5). Ferreira et al. en 1997 propusieron la hipótesis de que las larvas de ascaris migran al hígado e inducen la formación de granulomas, lo cual puede facilitar la proliferación de bacterias y aumentar el riesgo de absceso hepático piógeno (7). En adultos, el absceso hepático piógeno multilocular asociado con ascaris lumbricoides es extremadamente raro (5).

La ecografía es un método diagnóstico no invasivo para la ascariasis hepatobiliar, basado en el aspecto morfológico y el movimiento característico del parásito (8). La tomografía computarizada y la resonancia magnética se utilizan con menos frecuencia (3).

Los pacientes con absceso hepático por lo general presentan síntomas como pérdida de peso, debilidad, malestar general o fiebre y dolor en hipocondrio derecho (3). La mayoría

de los casos se diagnostican durante la cirugía o autopsia (1); el diagnóstico específico de áscaris se establece mediante la observación de los huevos en el examen directo o histológico. La identificación de los huevos en los tejidos es relativamente fácil; por lo general pierden sus conchas albuminoides externas y conservan la membrana de quitina. Los huevos rotos o encapsulados se encuentran siempre dentro del absceso o el tejido necrótico, asociado a intensa reacción inflamatoria (neutrófilos, eosinófilos, histiocitos y linfocitos), junto a cristales de Charcot-Leyden. La presencia de estos huevos indica infección por parásitos (9,10). Cuando hay migración de las larvas o depósitos de huevos en el parénquima hepático, la eosinofilia puede ser mayor (3).

Los áscaris no mueren fácilmente con los antihelmínticos, debido a que estos fármacos son poco excretados en la bilis, y en ocasiones se requieren intervenciones quirúrgicas. En nuestro caso, sin embargo, la condición de la paciente mejoró con el tratamiento conservador, usando antihelmínticos de primera línea.

**Conflicto de interés:** ninguno.

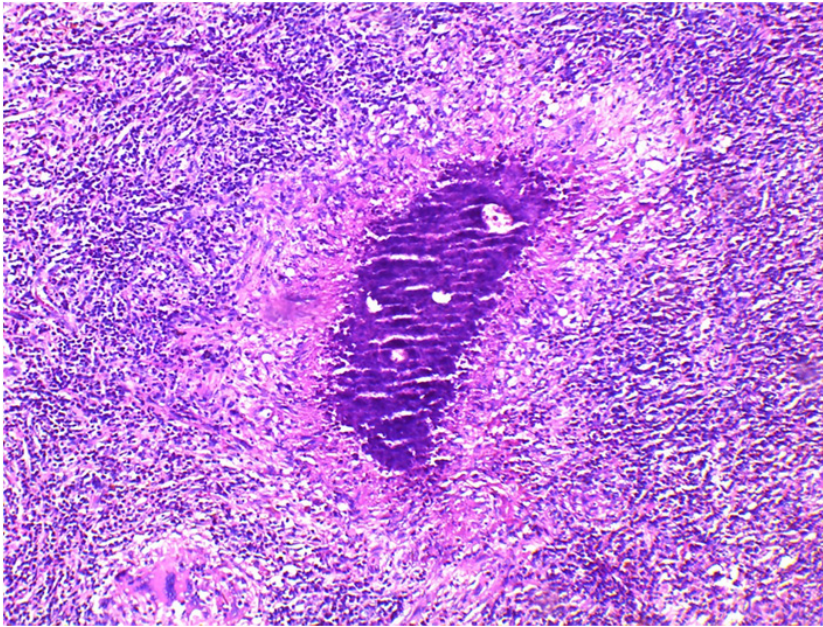
**Financiación:**

## REFERENCIAS

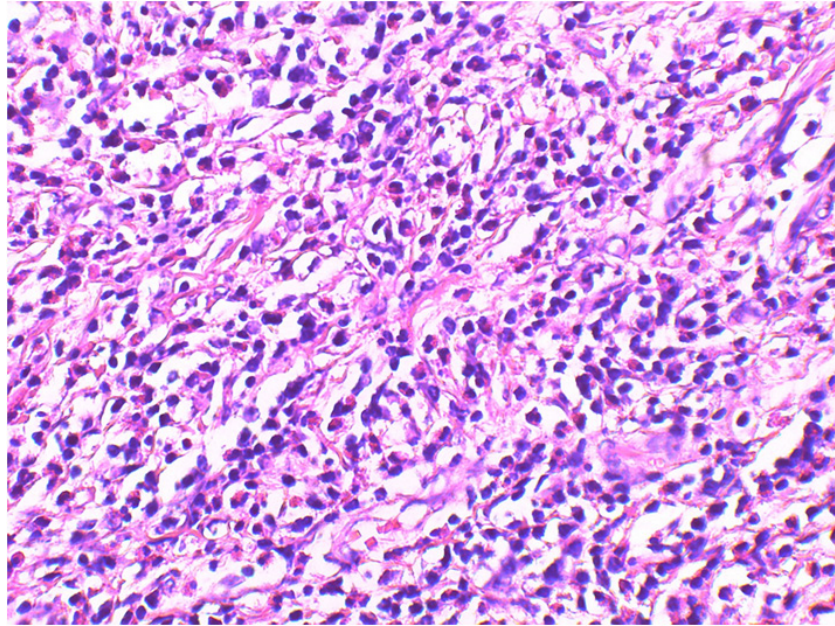
1. Chakrabarti I, Giri A, De A, Roy AC. Radio-pathological diagnosis of hepatobiliary ascariasis: A rare entity. *J Cytol Indian Acad Cytol* 2011;28(3):114-6. doi: 10.4103/0970-9371.83468
2. Astudillo JA, Sporn E, Serrano B, Astudillo R. Ascariasis in the hepatobiliary system: laparoscopic management. *J Am Coll Surg* 2008;207(4):527-32. doi: 10.1016/j.jamcollsurg.2008.05.020
3. Pinilla AE, López MC, Ricaurte O, Castillo B, Murcia MI, Nicholls RS, et al. Liver abscess caused by *Ascaris lumbricoides*: case report. *Rev Inst Med Trop São Paulo* 2001;43(6):343-6. doi: 10.1590/S0036-46652001000600010
4. Javid G, Wani N, Gulzar GM, Javid O, Khan B, Shah A. Gallbladder ascariasis: presentation and management. *Br J Surg* 1999;86(12):1526-7.
5. Ogata H, Tsuji H, Hizawa K, Suzuki N, Fujishima M. Multilocular pyogenic hepatic abscess complicating ascariasis lumbricoides infestation. *Intern Med Tokyo Jpn* 2000;39(3):228-30.
6. Robbani I, Shah OJ, Zargar SA. Worms in liver abscess: extensive hepatobiliary ascariasis. *Dig Liver Dis Off J Ital Soc Gastroenterol Ital Assoc Study Liver* 2008;40(12):962.
7. Ferreira MA, Pereira FE, Musso C, Dettogni RV. Pyogenic liver abscess in children: some observations in the Espírito Santo State, Brazil. *Arq Gastroenterol* 1997;34(1):49-54.
8. Ng KK, Wong HF, Kong MS, Chiu LC, Tan CF, Wan YL. Biliary ascariasis: CT, MR cholangiopancreatography, and navigator endoscopic appearance-report of a case of acute biliary obstruction. *Abdom Imaging* 1999;24(5):470-2.

9. Misra V, Debnath S, Misra SP, Singh PA. Significance of Charcot Leyden crystals in hepatic aspirates. *J Cytol Indian Acad Cytol* 2009 Apr;26(2):77-9. doi: 10.4103/0970-9371.55227
10. Arora VK, Singh N, Bhatia A. Charcot-Leyden crystals in fine needle aspiration cytology. *Acta Cytol* 1997;41(2):409-12.

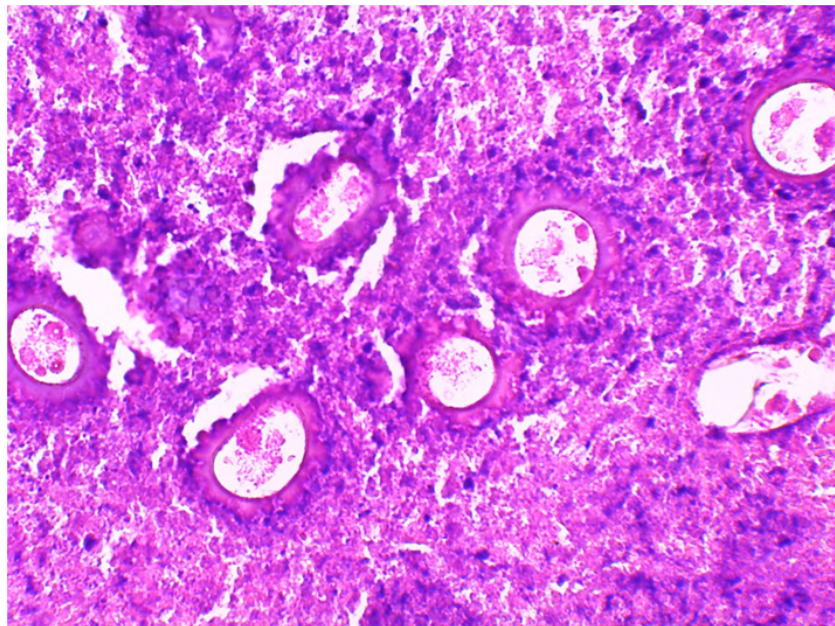
## ANEXO



**Figura 1.** Parénquima hepático reemplazado por granulomas con necrosis central, rodeado por infiltrado inflamatorio crónico mixto y células gigantes multinucleadas, 10x



**Figura 2.** Infiltrado inflamatorio mixto con marcados eosinófilo, 40x



**Figura 3.** Estructuras circulares encapsuladas compatibles con ascariasis, 40x